

CASO CLÍNICO

Inhalación de vapores de lejía, una entidad poco frecuente en Pediatría

Emma Martínez-Ferrer , Marta Mascaró Ginard , Xoan González Rioja ,
Susana Boronat Guerrero 

Hospital de la Santa Creu i Sant Pau. Barcelona

Recibido el 5 de mayo de 2022
Aceptado el 31 de agosto de 2022

Palabras clave:

Hipoclorito de sodio
Síndrome de distrés respiratorio
Inhalación

Key words:

Sodium hypochlorite
Respiratory distress syndrome
Inhalation

Resumen

Introducción: El hipoclorito de sodio es el componente principal de algunos de los productos de limpieza del hogar, como la lejía, por lo que se encuentra implicado frecuentemente en las intoxicaciones producidas en el domicilio. Su ingesta es la forma principal de intoxicación, pero no la única posible. Presentamos el caso de una paciente con intoxicación doméstica por inhalación de vapores de lejía.

Caso clínico: Paciente de 16 años, que acudió a Urgencias tras inhalar el vapor resultante de hervir agua con lejía mientras intentaban limpiar un instrumento de cocina. La paciente presentó dificultad respiratoria, náuseas y mareo. Las pruebas complementarias no mostraron alteraciones. El tratamiento se realizó con bicarbonato y budesonida nebulizados, y con corticoterapia endovenosa. Se mantuvo en observación 6 horas y fue dada de alta con mejoría de la sintomatología.

Comentario: El NaClO (lejía) es un compuesto químico, fuertemente oxidante. Este, al reaccionar con agua a alta temperatura, produce gas cloro o dicloro, que al reaccionar con agua de la mucosa respiratoria da lugar a ácido clorhídrico e hipocloroso, así como a radicales libres de oxígeno, con abundante poder citotóxico. Las principales complicaciones resultantes de la inhalación afectan a la vía aérea superior y a los bronquios (laringoespasma y broncoespasmo). Actualmente, la evidencia sobre el tratamiento es escasa, pues no se han realizado estudios óptimos para establecerlo. El manejo se basa en la experiencia clínica y en modelos animales: consiste en oxigenoterapia y tratamiento nebulizado con beta-agonistas de acción corta, bicarbonato y corticoterapia, dirigido a tratar/prevenir un potencial daño de la vía aérea.

BLEACH VAPOR INHALATION, A RARE ENTITY IN PEDIATRICS

Abstract

Introduction: Sodium hypochlorite is one of the principal components of house-cleaning products, such as bleach, and that's why it is commonly involved in household intoxications. Its ingestion is the main cause of intoxication, but not the only one. We report the case of a household intoxication caused by the inhalation of bleach vapours.

Case report: Sixteen years old patient, who come to the emergency care room after inhaling the vapours that resulted from boiling bleach with water, while they were trying to clean a kitchen utensil. The patient showed respiratory distress, nausea, and dizziness. Complementary tests showed no alterations. The treatment consisted of bicarbonate and budesonide nebulizations and intravenous corticotherapy. The patient remained under observation for 6 hours, with improvement of the symptoms.

Dirección para correspondencia:
Dra. Emma Martínez-Ferrer
Correo electrónico:
emartinezfer@santpau.cat

Comment: Domestic bleach (NaClO) is a chemical compost, strongly oxidative. This, when exposed to high temperature water, produces chlorine gas; that when it reacts with water, is turned into hypochlorous acid, hydrochloric acid and oxygen free radicals, with high cytotoxicity levels. The main complications that result from the inhalation affect the upper airway and the bronchi (laryngospasm and bronchospasm). Now a day, the evidence about the treatment is low, due to the lack of optimal studies to establish it. Its handling is based on the clinical experience and animal models and consists of oxygen-therapy and nebulized treatment including short-acting beta-2 agonists, bicarbonate and corticotherapy, all focused on treating/preventing a potential airway damage.

INTRODUCCIÓN

La exposición a tóxicos en el domicilio es un motivo potencialmente grave de consulta en los Servicios de Urgencias Pediátricos. Los productos de limpieza domésticos son la segunda causa de intoxicación infantil, después de los medicamentos, y la primera causa de intoxicación en menores de 2 años^(1,2). Uno de los productos más usados, con elevado potencial tóxico, es la lejía, cuyo componente químico principal es el hipoclorito de sodio. La forma más habitual de intoxicación es mediante la ingesta del producto, pero no la única. La inhalación de vapores derivados del hipoclorito de sodio presenta un cuadro clínico poco común, que puede tener graves consecuencias y que requiere un manejo y tratamiento adecuado y precoz. Presentamos, previa obtención del consentimiento informado, el caso de una paciente con inhalación de vapores de lejía con el objetivo de dar a conocer esta entidad, revisar los cuadros clínicos asociados y establecer el manejo a seguir en su llegada a los Servicios de Emergencias.

CASO CLÍNICO

Paciente de 16 años que acudió al Servicio de Urgencias de un hospital de tercer nivel por presentar dificultad respiratoria, mareo y sensación nauseosa. En el domicilio, unos 20 minutos antes de su llegada, había inhalado de forma no intencionada los vapores producidos como consecuencia de hervir lejía con agua durante unos 30 minutos, en un instrumento de cocina, con el objetivo de limpiarlo. Negaba la posibilidad de que la solución contuviese amoníaco o sulfamán.

La paciente mostraba un triángulo de evaluación pediátrico estable, sin signos de dificultad respiratoria, aunque sí refería sensación disneica. La valoración sistemática del ABCDE no mostraba otras alteraciones, y la paciente mantenía una saturación de oxígeno del 100% al aire ambiente, con frecuencia respiratoria de 20 respiraciones por minuto y cardiaca de 88 latidos por minuto.

Se aplicaron medidas de soporte, con oxigenoterapia inicialmente al 100% con máscara con reservorio y posteriormente con cánulas nasales de bajo flujo, manteniendo en todo momento saturaciones correctas. Se realizó una analítica sanguínea con gasometría venosa, que fue normal. Se inició tratamiento nebulizado con bicarbonato, usando 3 ml de bicarbonato sódico 1 M en 7 ml de agua de inyección, seguido de budesonida 2 mg, además de corticoterapia en-


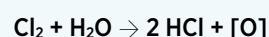


FIGURA 1.

dovenosa con metilprednisolona a dosis máxima (60 mg). Posteriormente, la paciente presentó mejoría notable de la sintomatología, con desaparición de la sensación disneica y de mareo. Dada la buena evolución, se dio de alta al domicilio tras 6 horas de observación y monitorización, sin que la paciente consultara de nuevo en el Servicio de Urgencias y sin evidencia en la Historia Compartida de Cataluña de otras consultas por este motivo.

DISCUSIÓN

La lejía (hipoclorito de sodio o NaClO) es uno de los productos de limpieza domésticos más frecuentemente utilizados. La exposición al hipoclorito de sodio puede darse de diversas maneras, siendo la más frecuente la ingesta, ya sea no intencionada o bien voluntaria con ideación suicida. Otros mecanismos de exposición que pueden dar lugar a toxicidad son la aplicación del producto como antiséptico en procesos odontológicos, el contacto cutáneo u ocular, generalmente por salpicaduras, o la inhalación de sus vapores, como en nuestro caso⁽³⁾.

El hipoclorito de sodio en agua caliente o al interactuar con otros productos químicos, como el sulfamán o el amoníaco, emite gas dicloro que, en contacto con el agua de las mucosas, da lugar a ácido clorhídrico, con liberación de oxígeno reactivo, y ácido hipocloroso (Figura 1). Estas sustancias pueden producir una reacción inflamatoria en la membrana de contacto que, en los casos de inhalación, da lugar a un cuadro de irritación aguda de la vía respiratoria^(3,4).

Las complicaciones inmediatas más graves resultantes de la inhalación afectan a la vía aérea superior y a los bronquios. El laringoespasma se produce como consecuencia de la inflamación mucosa producida por el ácido y los radicales libres de oxígeno. De la misma manera se produce el broncoespasmo. La intensidad de los cuadros clínicos depende principalmente de la duración de la exposición, así como de la concentración de tóxico en los vapores. De forma más secundaria, los pacientes también suelen presentar náuseas

y vómitos debido a la afectación de la mucosa esofágica, irritación ocular y sensación de mareo^(5,6).

No existe un método diagnóstico específico, este se debe establecer mediante una exhaustiva anamnesis y exploración clínica. Sin embargo, se recomienda la realización de una gasometría venosa para valorar signos de afectación respiratoria, como una acidosis respiratoria hipercápnica, acidosis metabólica, hipernatremia e hipercloremia⁽⁶⁾.

Las guías de manejo de este cuadro son escasas, y basadas principalmente en los pocos casos clínicos reportados sobre esta entidad, así como en la evidencia obtenida mediante experimentación en modelos animales. A nivel prehospitalario, se debe asegurar la retirada de la fuente de exposición lo más rápidamente posible. El tratamiento es primordialmente de soporte, asegurando una correcta ventilación y oxigenación. Se aconseja el uso de beta-agonistas de acción corta para tratar el broncoespasmo. También se recomienda asociar bicarbonato, pues favorece la neutralización del ácido creado en las mucosas, y corticoterapia, dirigidos a tratar y/o prevenir un potencial edema de vía aérea^(2-4,7,8).

En el momento subagudo, la principal complicación es una neumonitis química. Esta aparece normalmente de 3 a 5 días después de la inhalación y puede complicarse secundariamente por sobreinfección bacteriana. En pacientes predispuestos, puede conducir a fibrosis^(4,9).

El pronóstico de estos pacientes es generalmente bueno. El principal determinante del pronóstico a largo plazo es el edema pulmonar. Las probabilidades de que aparezca este cuadro se relacionan directamente con la intensidad y duración de la exposición al gas: suele aparecer tras 2 a 4 horas de una exposición moderada (25 a 50 ppm), o tras 30 a 60 minutos de exposición a concentraciones elevadas (> 50 ppm). El cuadro suele resolverse después de 7-30 días^(5,7).

La inhalación de vapores de lejía es, por tanto, una entidad potencialmente grave, y requiere de una detección e intervención rápidas, además de una ampliación en la investigación en sus potenciales tratamientos. Asimismo,

consideramos necesario aumentar la educación sanitaria en la población general, con el fin de evitar la producción y exposición a los vapores de lejía, así como incrementar la seguridad de los envases, incorporando tapones de seguridad que reduzcan el acceso de los niños a estos productos.

BIBLIOGRAFÍA

1. Santiago P, Bilbao N, Martínez-Indart L, Mintegi S, Azkunaga B; Intoxications Working Group of the Spanish Society of Pediatric Emergencies. Epidemiology of acute pediatric poisonings in Spain: a prospective multicenter study from the Spanish Society of Pediatric Emergency Medicine. *Eur J Emerg Med.* 2020; 27(4): 284-9.
2. Intoxicaciones por productos del hogar [Internet]. Aeped.es. [1 de abril de 2022]. Disponible en: <https://enfamilia.aeped.es/prevencion/intoxicaciones-por-productos-hogar>
3. Vajner JE, Lung D. Case files of the University of California San Francisco Medical Toxicology Fellowship: acute chlorine gas inhalation and the utility of nebulized sodium bicarbonate. *J Med Toxicol.* 2013; 9(3): 259-65.
4. Slaughter RJ, Watts M, Vale JA, Grieve JR, Schep LJ. The clinical toxicology of sodium hypochlorite. *Clin Toxicol (Phila).* 2019; 57(5): 303-11.
5. Huynh Tuong A, Desprésaux T, Loeb T, Salomon J, Mégarbane B, Descatha A. Emergency management of chlorine gas exposure - a systematic review. *Clin Toxicol (Phila).* 2019; 57(2): 77-98.
6. Morim A, Guldner GT. Chlorine Gas Toxicity. En: StatPearls. StatPearls Publishing; 2021.
7. White CW, Martin JG. Chlorine gas inhalation: human clinical evidence of toxicity and experience in animal models. *Proc Am Thorac Soc.* 2010; 7(4): 257-63.
8. Achanta S, Jordt S-E. Toxic effects of chlorine gas and potential treatments: a literature review. *Toxicol Mech Methods.* 2021; 31(4): 244-56.
9. Hoyle GW, Svendsen ER. Persistent effects of chlorine inhalation on respiratory health: Persistent chlorine-induced lung disease. *Ann N Y Acad Sci.* 2016; 1378(1): 33-40.